



Perawatan Saluran Akar dengan Teknik Step Back pada Gigi Depan Atas Sebelah Kanan : Laporan Kasus

*Root Canal Treatment with Step Back Technique on the Right Upper Front Tooth :
A Case Report*

Izzati Chatyarianti Chanal^{1*}, Denny Nurdin²⁾

¹⁾Program Pendidikan Dokter Gigi, Fakultas Kedokteran Gigi Padjajaran, Indonesia

²⁾Departemen Konservasi Gigi, Fakultas Kedokteran Gigi, Universitas Padjajaran, Indonesia

*Email: izzati17001@mail.unpad.ac.id

Submitted: 22/01/25; Revised: 23/05/24; Accepted: 09/06/25

Abstrak

Latar Belakang: Perawatan saluran akar merupakan prosedur untuk mengangkat jaringan pulpa yang terinfeksi, diikuti dengan pembersihan, pembentukan, dan penyegelan saluran akar. Teknik *step-back* adalah metode konvensional yang dimulai dari preparasi bagian apikal, dengan keunggulan berupa flaring koronal yang lebih luas dan *apical stop* yang presisi. **Kasus:** Seorang pria berusia 52 tahun datang dengan keluhan karies pada gigi anterior rahang atas kanan serta riwayat nyeri spontan. Pemeriksaan radiograf menunjukkan penurunan tulang alveolar sekitar ± 2 mm, pelebaran ligamen periodontal, dan diskontinuitas *lamina dura* pada sepertiga apikal. Diagnosis ditegakkan sebagai *pulpitis irreversibel* simptomatik dengan periodontitis apikal simptomatik pada gigi 13. **Penatalaksanaan:** Perawatan dilakukan dalam beberapa tahap, meliputi pengambilan karies, pembukaan akses, preparasi saluran dengan teknik *step-back*, pemberian medikamen, dan obturasi. Kualitas preparasi saluran akar dapat dinilai secara klinis dengan memastikan hand-instrument mencapai panjang kerja secara mudah, serta melalui konfirmasi radiografi. **Kesimpulan:** Teknik *step-back* menghasilkan pengisian saluran akar yang baik dan tidak menimbulkan keluhan pasca perawatan.

Kata Kunci: Preparasi saluran akar, *cleaning* dan *shaping*, teknik *step-back*.

Abstract

Background: Root canal treatment is a procedure to remove infected pulp tissue, followed by cleaning, shaping, and sealing of the root canal. The *step-back* technique is a conventional method that begins with apical preparation, offering advantages such as greater coronal flaring and precise apical stop. **Case:** A 52-year-old male presented with caries on the upper right anterior tooth and a history of spontaneous pain. Radiographic examination revealed approximately 2 mm of alveolar bone loss, widening of the periodontal ligament, and discontinuity of the *lamina dura* in the apical third. The diagnosis was symptomatic irreversible pulpitis with symptomatic apical periodontitis on tooth 13. **Management:** The treatment included caries removal, access opening, root canal preparation using the *step-back* technique, medication placement, and obturation. The quality of root canal preparation can be clinically assessed by ensuring that a hand instrument can easily reach the working length, and further confirmed through radiographic evaluation. **Conclusion:** The *step-back* technique resulted in adequate root canal filling and no post-treatment complaints.

Keywords: Root canal preparation, *cleaning* and *shaping*, *step-back* technique.

1. Pendahuluan

Perawatan saluran akar adalah prosedur untuk menghilangkan jaringan pulpa yang terinfeksi di bagian dalam gigi, kemudian dibersihkan, diisi, dan ditutup. Triad Endodontic yaitu *cleaning and shaping*, sterilisasi, dan obturasi.¹ Jenis preparasi yang dilakukan adalah preparasi kemomekanik, mekanis dengan melakukan *shaping* atau pembentukan saluran akar menggunakan instrument dan kimia dengan melakukan pembersihan saluran akar menggunakan bahan irigasi.²

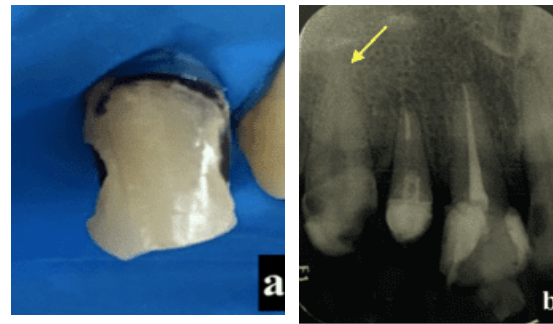
Salah satu teknik preparasi mekanisnya yaitu teknik step back yang merupakan teknik konvensional dengan cara mempreparasi bagian apikal terlebih dahulu. Teknik ini dianggap memiliki keuntungan yaitu lebih banyak *flaring* bagian *coronal* dan apikal stop yang tepat.³ Laporan kasus ini akan membahas mengenai teknik preparasi step back.

2. Kasus

Seorang pasien laki-laki berusia 52 tahun datang ke Klinik Konservasi Gigi RSGM Universitas Padjajaran dengan keluhan gigi depan rahang atas kanan berlubang dan terdapat riwayat nyeri spontan sejak 1 tahun yang lalu dan berlangsung sampai sekarang namun intensitasnya berkurang. Pasien belum pernah memeriksakan giginya. Pasien tidak memiliki riwayat penyakit sistemik dan memiliki kebiasaan merokok serta menggeretakkan giginya. Pasien ingin giginya dirawat.

Hasil pemeriksaan ekstra oral ditemukan *clicking* positif (+), deviasi kearah kanan dan tidak terdapat rasa sakit pada TMJ kiri dan kanannya. Hasil pemeriksaan intra oral terdapat karies di bagian mesial, distal, dan servikal gigi 13. Pemeriksaan sensibilitas pulpa didapatkan tes dingin dengan *chloroethyl* (+), tes perkusi (+), palpasi (-), tekan (-), dan tidak terdapat kegoyangan. Pemeriksaan radiografi menunjukkan terdapat gambaran radiolusen pada mahkota dari enamel hingga kamar pulpa pada bagian mesial, dan mencapai dentin pada bagian

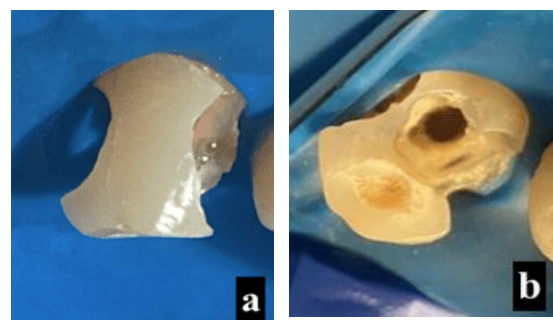
distal, terdapat pelebaran ligament periodontal, dan terputusnya lamina dura pada 1/3 apikal, serta penurunan tulang alveolar secara horizontal ± 2 mm. Berdasarkan pemeriksaan subjektif dan objektif, pasien didiagnosis *Pulpitis irreversible symptomatic with symptomatic apical periodontitis* gigi 13.



Gambar 1. Karies profunda pada gigi 13 (a).
Radiografi periapikal gigi 13 (b)

3. Penatalaksanaan Kasus

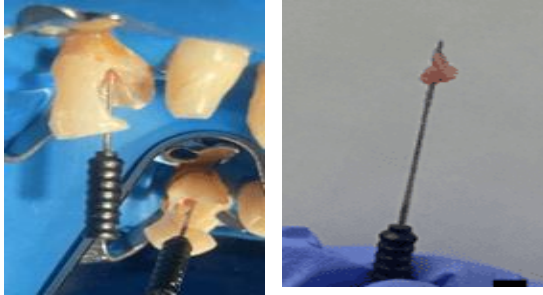
Informed consent terlebih dahulu, dan operator melakukan *universal precaution* dan desinfeksi area kerja. Anestesi infiltrasi pada labial dan palatal gigi 13, isolasi daerah kerja menggunakan *rubberdam* dan dilakukan *caries removal* menggunakan *bur round carbide* dan *excavator* hingga seluruh jaringan karies dan enamel yang tidak terdukung dentin terambil, lalu dilakukan preparasi *access opening* sampai mendapatkan *straight line access* dan mengambil seluruh atap kamar pulpa (gambar 2),



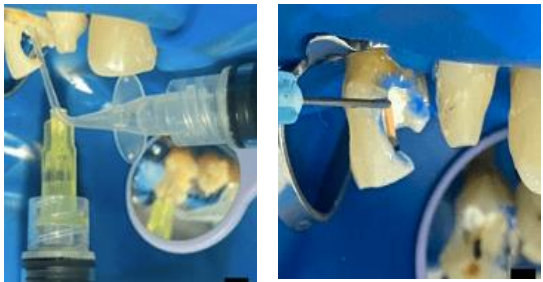
Gambar 2. *caries removal* (a), *access opening* (b)

Ekstirpasi jaringan pulpa dengan *barbed roached* yang dimasukkan secara perlahan dengan gerakan *reaming* sepanjang 2/3 saluran

akar (gambar 3). Setelah seluruh jaringan terambil dilakukan irigasi pada saluran akar dengan jarum irigasi vented 30 gauge menggunakan NaOCl 2,5% dan aquades dengan gerakan agitas, lalu dikeringkan menggunakan *paper point* (gambar 4).



Gambar 3. Ekstirpasi jaringan pulpa




Gambar 4. irigasi NaOCl 2,5% dan aquadest dan aplikasi etsa untuk rewalling

Selanjutnya dilakukan *rewalling*, yang diawali dengan pemilihan *shade guide* komposit dan menutup kamar pulpa menggunakan gutta-percha, lalu dilakukan aplikasi etsa asam fosforik 37% selama 30 detik pada enamel dan 15 detik pada dentin, lalu dibilas hingga bersih dan dikeringkan menggunakan *air syringe* sampai lembab. (gambar.4). Dilanjutkan dengan aplikasi *bonding agent* dengan microbrush (gambar 5) dan dilakukan *light curing* selama 20 detik (gambar 5).

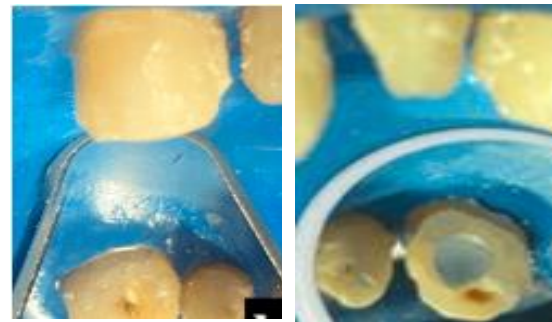
Aplikasikan komposit shade A3 dengan bantuan *mylar matrix* pada bagian palatal di sisi mesial dan distalnya lalu dilakukan *light curing* selama 20 detik. Setelah dinding palatal terbentuk, dilanjutkan aplikasi komposit pada bagian proksimal dan di *light curing* kembali selama 20 detik, dan dilanjutkan sampai seluruh bagian terestorasi dengan menggunakan teknik

incremental. Hasil *rewalling* dihaluskan dengan *bur superfine* (gambar 6).

Selanjutnya keluarkan gutta-percha, dan aplikasikan eugenol dengan diteteskan ke *cotton pellet* kemudian diperas dan diaplikasikan pada kamar pulpa dan dilakukan tambalan sementara untuk menutup kavitas. (gambar 6)



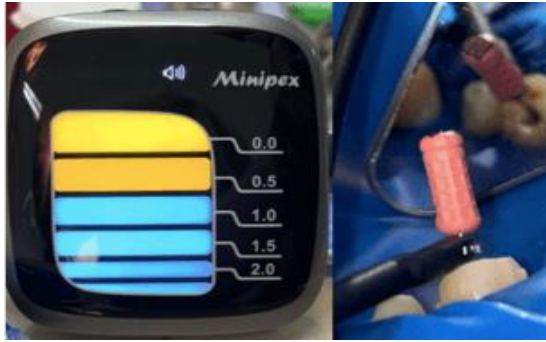Gambar 5. aplikasi bonding agent dan light curing



Gambar 6. *Rewalling* dengan tambalan sementara

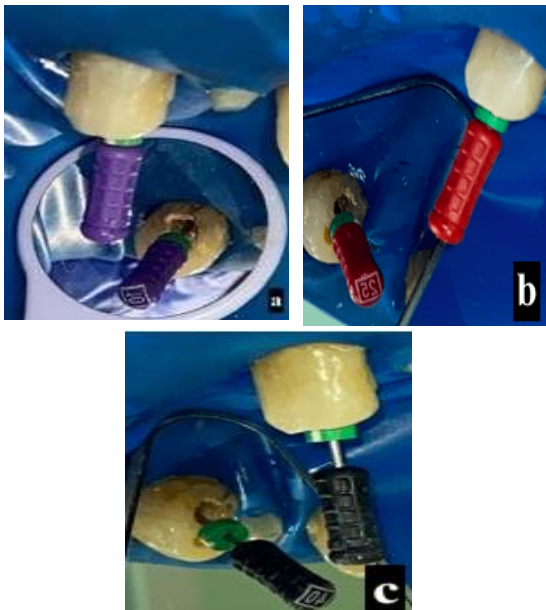
Pada pertemuan selanjutnya, operator melakukan pengukuran panjang kerja dengan *apex locator* dan *k-file #6* dengan gerakan *watch-winding* hingga terdengar suara penanda lokasi foramen apikal dan bertahan selama 5 detik atau sampai *zero reading*. Jarum file ditahan dengan stopper dan ukur panjang kerjanya menggunakan *endoblock* (dentsply) dan didapatkan Panjang kerja yaitu 30 mm (Gambar 7).

Selanjutnya dilakukan prosedur *cleaning and shaping* dengan menggunakan *k-file*. Tahap pertama yang dilakukan yaitu preparasi 1/3 apikal dengan menggunakan *initial apical file* (IAF) yaitu *k-file #10* sesuai dengan panjang kerja 30 mm dengan gerakan *watch winding*.



Gambar 7. Pengukuran panjang kerja

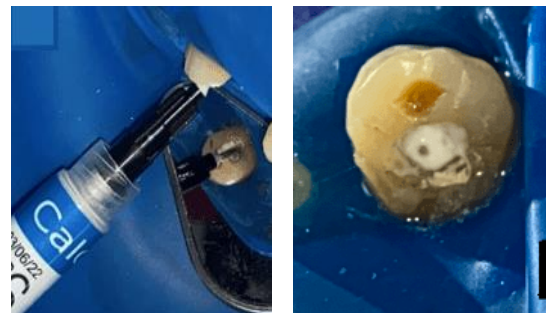
Kemudian preparasi dilanjutkan dengan menaikan ukuran file sampai terasa *tuck-back*, dengan k-file #15, k-file #20, dan k-file #25 dengan panjang 30 mm, dimana K-file #25 merupakan *master apical file* (MAF) pada kasus. Ppreparasi 2/3 tengah dan 2/3 korona dengan kfile #30 dengan panjang 29 mm. Selanjutnya preparasi dengan kfile #35 dengan panjang 28 mm. Preparasi dengan file akhir yaitu kfile #40 panjang 27 mm (Gambar. 8).



Gambar 8 Preparasi teknik step-back. a. preparasi dengan K-file #10 (IAF = 30 mm), b. preparasi dengan K-file #25 (MAF = 30 mm), c. preparasi dengan K-file #40 (File Akhir = 27 mm)

Setiap pergantian file dilakukan rekapitulasi sesuai panjang kerja dengan menggunakan k-file ukuran MAF dan irigasi dengan NaOCl 2,5%, chlorhexidine 2%, EDTA

17%, yang diselingkan dengan aquadest dan dikeringkan dengan *paper point* steril. Selanjutnya dilakukan aplikasi $\text{Ca}(\text{OH})_2$ (Calcigel) sebagai medikamen saluran akar yang diaplikasikan 2 mm lebih rendah dari panjang kerja untuk mencegah terjadinya ekstrusi ke periapikal. Kemudian kavitas ditutup dengan tambalan sementara (Gambar 9).

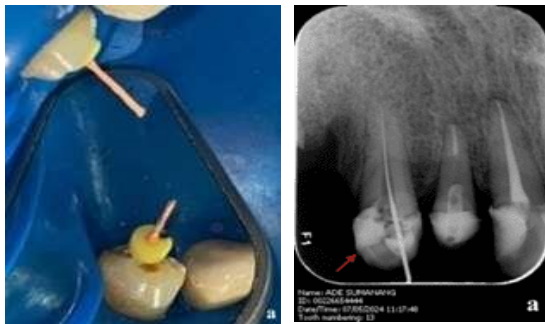

Gambar 9. aplikasi medikamen *calcigel* dan tumpatan sementara

Pasien datang kembali dua minggu kemudian untuk melanjutkan perawatan pada gigi 13. Pasien menyatakan sudah tidak ada keluhan, dan dari hasil pemeriksaan perkusi, palpasi menunjukkan hasil negatif dan tidak terdapat kegoyangan gigi. Selanjutnya dilakukan isolasi darah kerja dengan *rubberdam* dan pembongkaran tambalan sementara, irigasi dengan NaOCl 2,5% dan aquades, dan dikeringkan dengan *paperpoint* steril. Masukkan guttapercha sepanjang panjang kerja (30 mm) dan dilakukan foto radiografi. Hasil foto radiografi menunjukkan bahwa gutta percha telah mengisi saluran akar dengan baik hingga ke foramen apikal (Gambar 10). Selanjutnya irigasi saluran akar kembali dengan NaOCl 2,5% dan aquades, lalu keringkan menggunakan *paper point* steril.

Obturasi dilakukan menggunakan *sealer zinc oxide eugenol* (Endoseal) dengan teknik kondensasi lateral. Sebelum obturasi, permukaan akar dilapisi dengan sealer menggunakan lentulo spiral (Dentsply). *Master cone* gutta percha (guttapercha #25) dilapisi sealer dan dimasukkan kedalam saluran akar sesuai panjang kerja. Pengecekan ruangan

saluran akar menggunakan spreader yang dimasukan diantara *master cone gutta percha* dan dinding saluran akar. Keluarkan spreader dengan gerakan *watch-winding* dan masukan gutta percha aksesoris sesuai ruangan yang tersedia, prosedur ini dilakukan secara berulang sampai spreader tidak dapat masuk lagi ke dalam saluran akar. Selanjutnya dilakukan pemotongan gutta percha hingga 1 mm lebih apikal dari orifis menggunakan ekskavator yang dipanaskan dan lakukan kondensasi dengan plugger (dentsply) lalu kavitas ditutup dengan tambalan sementara. Pemeriksaan radiografi menunjukkan hasil obturasi yang hermetis dari apikal hingga orifis. (Gambar 11)

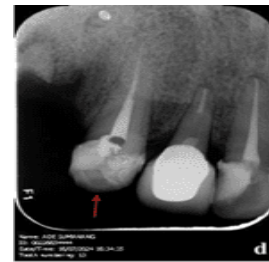

Gambar 10. Trial obturasi dengan radiografinya

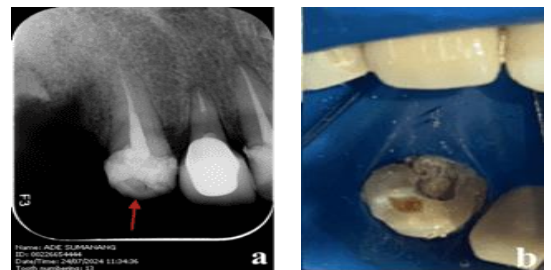
Pada kunjungan selanjutnya, yaitu 2 minggu setelah obturasi, pasien datang kembali untuk dilakukan kontrol obturasi dan pasien menyatakan tidak ada keluhan. Pemeriksaan perkusi, palpasi menunjukkan hasil negatif, dan tidak terdapat kegoyangan gigi. Selanjutnya dilakukan foto radiografi periapical untuk melihat kondisi gigi dan jaringan sekitarnya. Berdasarkan hasil foto tidak terdapat kelainan pada jaringan periapikal. Lalu, dilakukan *coronal seal* dengan GIC dan menutup kembali dengan tumpatan sementara (Gambar 12).

Selanjutnya operator melakukan perhitungan *tooth restorability index* (TRI) untuk mengetahui jenis restorasi akhir yang baik dari perawatan tersebut. TRI daripada pasien yaitu 4 yang berarti *unacceptable* atau tidak dapat dilakukan restorasi direct sehingga harus direstorasi dengan pasak dan mahkota *all*

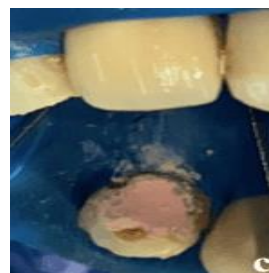ceramic pada gigi 13 sebagai perawatan definitifnya.



Gambar 11. Obturasi dengan pemotongan gutta percha 1 mm dibawah orifis, dan pemeriksaan radiografi dengan hasil obturasi hermetis dari apikal hingga orifis.



Gambar 12. a. Gambaran radiografi kontrol obturasi, b. coronal seal, c. aplikasi tumpatan sementara



4. Diskusi

Karies adalah infeksi kronis yang umum terjadi pada gigi yang disebabkan karena infeksi bakteri kariogenik. Karies yang tidak dirawat akan berlanjut menginfeksi pulpa dan bahkan

dapat berkembang ke periapical melalui saluran akar, maka dapat ditangani dengan perawatan kuratif yaitu dengan perawatan saluran akar.⁴ Menurut *American Association of Endodontist* (AAE) Perawatan saluran akar adalah prosedur untuk menghilangkan jaringan pulpa terinfeksi di dalam gigi, yang kemudian dibersihkan dan didesinfeksi, lalu diisi, dan di *seal*. Perawatan saluran akar dibagi menjadi Triad Endodontic yaitu *cleaning and shaping*, sterilisasi, dan obturasi.¹

Tahapan yang paling esensial dalam desinfeksi saluran akar adalah preparasi kemomekanik. Preparasi kemomekanik termasuk instrumentasi mekanis dan irigasi antibakterial.⁵ Tujuan dari preparasi kemomekanik, dari sudut pandang biologis adalah untuk menghilangkan jaringan pulpa dan bakteri dari sistem saluran akar sambil mencegah debris terdorong ke foramen apikal, hal ini dapat dilakukan dengan pengangkatan secara mekanis atau dengan instrumentasi dan dibantu juga dengan melakukan irigasi serta pemberian medikamen pada saluran akar. Bentuk anatomi saluran akar harus dipertahankan selama preparasi, apabila tidak dipertahankan dapat menyebabkan pembersihan yang tidak memadai.²

Terdapat beberapa teknik untuk preparasi saluran akar yaitu teknik *step back*, *crowndown*, *modified double flared*, dan *balanced force*.³ Pada laporan kasus ini teknik preparasi yang digunakan adalah teknik *step back*, yaitu saluran akar diperbesar terlebih dahulu pada 1/3 apikal hingga setidaknya dua ukuran lebih besar dari *initial file* atau setidaknya sampai file no. 25 atau 30 (*master apical file*) dengan gerakan watch-winding, kemudian preparasi 1/3 tengah dan 1/3 coronal dari saluran akar menggunakan instrument yang lebih besar dari *master apical file* secara berurutan, dan dengan dikurangi sekitar 0,5 - 1 mm dari ukuran panjang file sebelumnya.⁶

Teknik *step back* adalah salah satu teknik persiapan saluran akar konvensional dan diyakini efektif dalam meminimalkan

kesalahan prosedur dan meningkatkan *debridement*.³ Penelitian yang dilakukan oleh Cureus et.al, mengatakan teknik *step back* menunjukkan skor intensitas nyeri terendah dibandingkan teknik lain, sehingga berpotensi menguntungkan untuk mengurangi ketidaknyamanan pasien selama dan setelah prosedur.⁷

Keberhasilan perawatan saluran akar tergantung dari bagian apikal saluran akar selama preparasi dan menjaga akses tersebut selama preparasi kemomekanik. Keberhasilannya dilihat dari keakuratan preparasi dan tidak ada kesalahan prosedural selama *cleaning and shaping*.⁸ Kualitas preparasi saluran akar bisa dinilai secara klinis yaitu dengan memasukan *hand-instrument* kedalam saluran akar dan pastikan instrument bisa dengan mudah mencapai Panjang kerja dan dapat dipastikan juga dengan foto radiografi, yaitu dengan mengukur jarak ujung instrument berada 0,5 – 1 mm lebih pendek dari apikal saluran akar.⁹ Perawatan juga dinyatakan berhasil apabila tidak terdapat gejala, dapat berfungsi dengan baik, dan tidak ada tanda patologis yang lain setelah perawatan.¹⁰

5. Kesimpulan

Keberhasilan perawatan saluran akar bergantung dari preparasi kemomekanik, dan dapat dilihat dari tidak terdapat gejala seperti nyeri atau tanda patologis setelah perawatan. Teknik *step back* dinyatakan berpotensi untuk meminimalkan kesalahan prosedur dan meningkatkan *debridement*, serta mengurangi ketidaknyamanan selama dan setelah prosedur perawatan.

Daftar Rujukan

1. Gopikrishna V. Grossman¹'s Endodontic Practice. 14th Edition, Wolters Kluwer. (2021)
2. Bansal, C., Sood, H., & Kaur, H. (2021). The principles of techniques for cleaning root canals²: Review. *International Journal of Health Sciences*, 5(S1), 257–263.

3. Singla, D., Kataria, B., & Kaur, U. (2021). Root canal cleaning and shaping³ : A review. *International Journal of Health Sciences*, 5(S1), 95–112.
4. Rathee M, Sapra A. Dental Caries⁴. (2023 Jun 21). In: StatPearls [Internet]. Treasure Island (FL): StatPearls
5. Dennis D, Wandania F. Biological and Mechanical Principles of Chemomechanical Preparation in Root Canal Therapy⁵ : A Review. (2021) *International Journal of Clinical Dentistry*. Vol 14, iss. 2
6. El-Kishawi M, Khalaf K. An Update on Root Canal Preparation Technique⁹ and How to Avoid Procedural Errors⁶ in Endodontics.(2021) *The Open Dentistry Journal*.
7. Gallottini L. Shaping of the Root Canal System⁷: A Multistep Technique. (2017). *J Contemp Dent Pract* 18(9):851-855.
8. Agrawal A, Agrawal N, Biswas K, et al. (July 31, 2023) Evaluation of the Impact of Different Instrumentation Techniques on the Incidence of Postoperative Pain⁸ in Patients Undergoing Root Canal Treatment. *Cureus* 15(7): e42736. DOI 10.7759/cureus.42736
9. Jordan L, Bronnec F, Machtao, P. Endodontic Instrument and Canal Preparation Technique⁹.(2021) *Endodontic materials in clinical practice*, first edition.
10. Giovanni A, et.al., Perbandingan Efektivitas Penggunaan Teknik Preparasi Saluran Akar Konvensional dan Crown down¹⁰ terhadap Ekstrusi Debris Apikal. (2022)